

© Ткаченко Т.В.

УДК: 616.345

Ткаченко Т.В.

Вінницький національний медичний університет імені М.І. Пирогова, кафедра пропедевтики внутрішньої медицини (Хмельницьке шосе, 96, м. Вінниця, Україна, 21029)

МІКРОСКОПІЧНИЙ КОЛІТ: КЛІНІКА, ДІАГНОСТИКА ТА ЛІКУВАННЯ (ОГЛЯД ЛІТЕРАТУРИ ТА ВЛАСНЕ СПОСТЕРЕЖЕННЯ)

Резюме. Мікроскопічний коліт є особливою формою хронічних запальних захворювань товстої кишки та представлений лімфоцитарним або колагеновим колітами. Щорічна захворюваність складає від 5 до 10 на 100000 населення, при цьому пік захворюваності припадає на 60 - 70 років. Мікроскопічний коліт маніфестує хронічною водянистою діареєю. Діагноз підтверджують гістологічним дослідженням тканин, яке виявляє потовщення субепітеліальних колагенових волокон при колагеновому коліті та збільшення кількості інтраепітеліальних Т-лімфоцитів при лімфоцитарному коліті. Базисним препаратом для лікування мікроскопічного коліту є будесонід, який дозволяє досягти ремісії хвороби у 80% пацієнтів протягом 8 тижнів. Огляд має на меті ознайомити лікарів загальної практики, ендоскопістів, патологоанатомів з оновленими даними щодо етіології, епідеміології, діагностики і лікування мікроскопічного коліту.

Ключові слова: мікроскопічний коліт, колагеновий коліт, лімфоцитарний коліт, хронічна діарея, будесонід.

Мікроскопічний коліт (МК) - запальне захворювання товстої кишки, яке морфологічно представлено колагеновим колітом (КК) та лімфоцитарним колітом (ЛК). Труднощі діагностики полягають в симптоматичній схожості з симптомами синдрому подразненої кишки (СПК). Метою даного огляду є ознайомити лікарів загальної практики, гастроентерологів, ендоскопістів, патологоанатомів з оновленими даними щодо етіології, епідеміології, діагностики і лікування МК.

Етіологія МК до кінця нез'ясована та ймовірно багатфакторна [Bohr et al., 2014]. Припускається, що антигенне подразнення слизової оболонки мікроорганізмами, токсинами, медикаментами, жовчними кислотами, тютюновим димом, підвищує її проникність та призводить до ушкодження епітеліальних клітин з наступною активацією імунної системи, що проявляється інфільтрацією власної пластинки слизової оболонки лімфоцитами (ЛК) або порушенням балансу між синтезом та деградацією колагену (КК) [Tysk et al., 2011].

Сьогодні існують переконливі докази щодо аутоімунного генезу МК. Так супутні аутоімунні захворювання спостерігаються у 30-50% пацієнтів з МК. Найбільш поширеними є целіакія (2-20%), захворювання щитовидної залози (10-20%), інші аутоімунні стани (цукровий діабет, ревматоїдний артрит, синдром Шегрена). Проте, на відміну від виразкового коліту та хвороби Крона, не виявлено взаємозв'язку з аутоімунними захворюваннями печінки [Vigren et al., 2013].

Загальна поширеність МК постійно зростає, проте

довгий час залишалось нез'ясованим, чи відбувається підвищення власне захворюваності, чи в міру збільшення настороженості зі сторони лікарів, покращується діагностика. Нещодавно проведене дослідження [Andrews et al., 2012] показало, що зростання захворюваності обумовлене збільшенням як власне ендоскопічних досліджень у пацієнтів з симптомами МК, так і біопсій слизової оболонки за незміненої слизової оболонки товстої кишки.

За даними популяційних досліджень [Fernandez-Banares et al., 2011], захворюваність для КК і ЛК складає від 5 до 10 на 100000 тис. населення. Довгострокові епідеміологічні дослідження, що проводились в Швеції [Olesen, et al., 2004] та США [Pardi et al., 2007] засвідчили, зростання захворюваності в 1980-х і 1990-х роках та стабілізація захворюваності в наступні десятиліття. Не дивлячись на те, що хвороба поширена у всіх вікових категоріях, в тому числі у дітей, дебют захворюваності КК частіше розвивається переважно на 6 - 7 декадах життя, крім того жінки хворіють в 10 - 20 разів частіше, ніж чоловіки [Samarago et al., 2007; Bohr et al., 2014]. Пік захворюваності на ЛК припадає на таку ж вікову категорію, проте переважання жінок менш помітне [Olesen et al., 2004].

Характерними проявами КК і ЛК є хронічна, або рецидивуюча водяниста діарея, часто нічна діарея, спастичний біль в животі, втрата ваги, нетримання калу та втома [Münch et al., 2012; Tysk et al., 2011]. Початок захворювання може бути раптовим, імітуючи кишкову

інфекцію [Olesen et al., 2004]. Клінічні симптоми МК можуть бути невірно стлумачено як СПК [Abboud et al., 2013]. Проте на відміну від симптомів СПК, у пацієнтів з МК часто спостерігається нічна діарея, артралгії, нетримання калу.

Біль в животі є поширеним симптомом, особливо при загостренні хвороби [Nyhlin et al., 2014]. В стадії клінічної ремісії у пацієнтів з МК, порівняно з контрольною групою, в 2 рази частіше спостерігається біль в животі [Nyhlin et al., 2014]. Не виключено, що СПК-подібні симптоми є вторинними до залишкового запалення слизової оболонки, як це спостерігається у пацієнтів з виразковим колітом та хворобою Крона в стадії ремісії [Halpin, Ford, 2014].

Втома є частим симптомом КК і ЛК та спостерігається у 50 - 60% пацієнтів та, імовірно, пов'язана з порушенням сну через нічну діарею або наявністю супутньої патології. Супутня мальабсорбція жовчних кислот спостерігається у 9% - 60% пацієнтів з ЛК та в 27% - 44% хворих з КК, проте залишається нез'ясованим, первинний чи вторинний характер має дана патологія у пацієнтів з МК [Fernandez-Banares et al., 2001].

В окремих випадках МК може ускладнитись спонтанною або індукованою колоноскопією, перфорацією [Allende et al., 2008]. Відсутні дані щодо підвищеного ризику колоректального раку [Freeman, 2012] та інших запальних захворювань кишечника у цієї категорії пацієнтів [Bonderup et al., 1999].

При лабораторному обстеженні хворих з МК виявляються неспецифічні порушення: підвищення рівня СРБ, швидкості зсідання еритроцитів та легку анемію [Tysk et al., 2011]. Фекальні маркери запалення (кальпротектин та лактоферин) також не мають діагностичної цінності у пацієнтів з МК [Bohr et al., 2014]. В нещодавньому проведеному пілотному дослідженні оцінювалось використання фекального еозинофільного катіонного білка (Ф-ЕКБ) та фекального еозинофільного білка X (Ф-ЕБХ) у пацієнтів з КК. У 12 пацієнтів з активним КК, фекальний еозинофільний катіонний білок (Ф-ЕКБ) та фекальний еозинофільний білок X (Ф-ЕБХ) виявлялись в 67% и 92%, відповідно, та їх рівень знизився після лікування будесонідом [Wagner et al., 2011]. Ця ж група дослідників повідомила про підвищення рівнів фекальних нейропептидів (хромогранінів А та В, секретонейрину), припускаючи причетність нервової системи до патогенезу МК [Wagner et al., 2013]. Проте для їх застосування в якості потенційних біомаркерів, необхідно подальше вивчення та підтвердження в більш крупних когортних дослідженнях [Bohr et al., 2014].

Ендоскопічна та рентгенологічна картина товстої кишки при МК залишається незмінною, хоча інколи можуть спостерігатись незначні зміни слизової оболонки, такі як еритема, набряк, аномальний судинний патерн [Tysk et al., 2011]. Деякі автори відзначають появу лінійних "подряпин" слизової оболонки товстого кишечника у пацієнтів з МК, які вказують на підвищений ризик

Таблиця 1. Гістопатологічна картина колагенового та мікроскопічного колітів.

Колагеновий коліт	Лімфоцитарний коліт
патологічне потовщення субепітеліальних колагенових волокон ≥ 10 мкм	Інтраепітеліальний лімфоцитоз (≥ 20 на 100 епітеліальних клітин)
У власній пластинці - запальні інфільтрати з лімфоцитів та плазматичних клітин	У власній пластинці - запальні інфільтрати з лімфоцитів та плазматичних клітин
Потовщення та злушення епітелію слизової оболонки товстого кишечника	Потовщення та злушення епітелію слизової оболонки товстого кишечника
Може бути внутрішньоепітеліальний лімфоцитоз	Субепітеліальні колагенові волокна відсутні, або вони < 10 мкм

перфорації кишечника під час процедури [Bohr et al., 2014].

Діагноз МК ґрунтується на результатах гістологічного дослідження біоптатів слизової оболонки товстої кишки [Mlinch et al., 2012; Magro et al., 2013]. Типові гістопатологічні особливості КК та ЛК наведені в таблиці 1 [Storr, 2013].

Перспективним методом діагностики МК може стати конфокальна лазерна ендомікроскопія, яка дає можливість в "режимі реального часу" провести мікроскопічну візуалізацію слизової оболонки [Zambelli et al., 2008], проте клінічний досвід використання цього методу діагностики на сьогодні обмежений.

Метою лікування МК є досягнення та підтримання клінічної ремісії; покращання якості життя. На першому етапі основна увага надається відміні препаратів, які могли б спровокувати розвиток МК, зокрема нестероїдні протизапальні препарати, блокатори H2-рецепторів гістаміну, інгібітори протонної помпи, статини, карбамазепін. Проводиться корекція дієти з виключенням із раціону продуктів, що сприяють посиленню перистальтики товстої кишки (кофеїн, лактоза), проте доказові дані щодо дієтичних рекомендацій на сьогодні відсутні. Мають бути враховані супутні целиакія або мальабсорбція жовчних кислот [Tysk et al., 2011].

Медикаментозна терапія МК передбачає врахування важкості перебігу хвороби, відповіді на попередню терапію та потенціальну токсичність препаратів. За мінімальної вираженості процесу в якості препаратів першої лінії терапії рекомендують прийом лопераміда, або холестираміна, проте дані препарати не вивчені належним чином в рандомізованих плацебо-контрольованих дослідженнях [Mlinch et al., 2012], крім того стійка клінічна ремісія досягається рідко.

Контрольовані дослідження, що базувались на клінічних та гістологічних критеріях, підтвердили доцільність застосування препаратів вісмуту для лікування МК. Механізм терапевтичної ефективності препаратів вісмуту пояснюється антидіарейною, протизапальною, цитопротективною та антибактеріальною активністю. Оскільки теоретичний потенціал нейротоксичності препаратів вісмуту досить високий за його безперервного

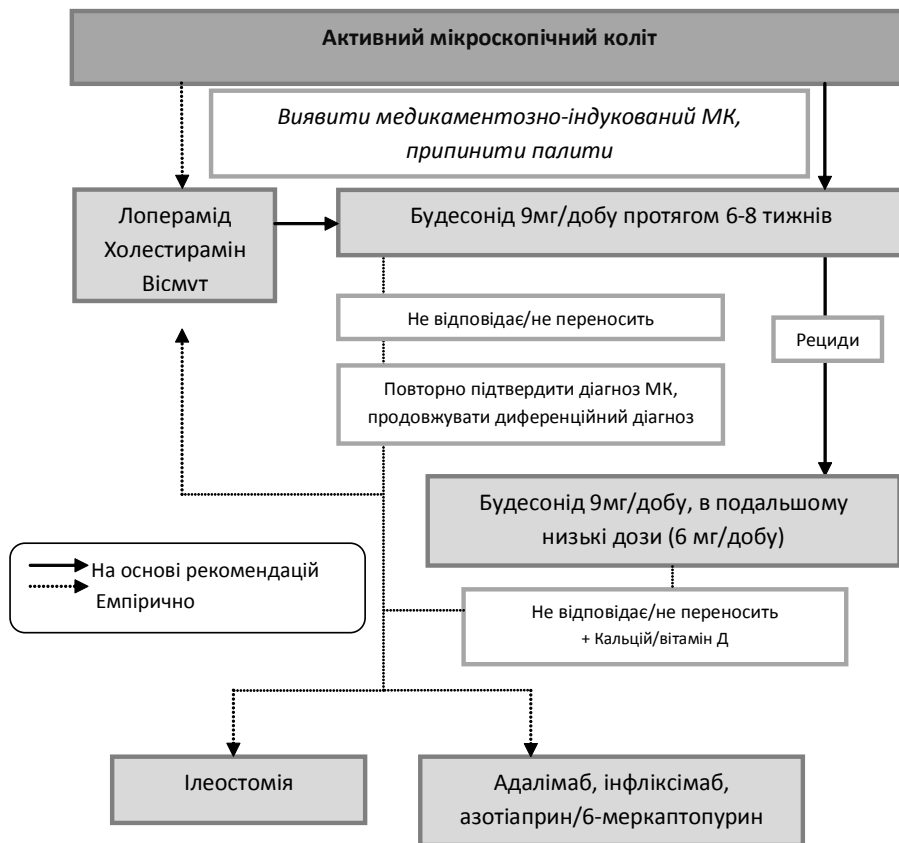


Рис. 1. Алгоритм ведення хворих на мікроскопічний коліт.

використання, в рекомендаціях щодо його застосування перевага надається переривчатому курсу. Застосовують по 262 мг 3 рази на добу, тривалість терапії - до 8 тижнів. Повторно препарати вісмуту субсаліцилату можуть бути застосовані не раніше ніж через 8 тижнів після попереднього курсу терапії [Fine et al., 1999].

Найбільш ефективним методом лікування є місцеві гормони. Результати трьох плацебо-контрольованих та двох послідовних мета-аналізів по оцінці ефективності перорального застосування будесоніду в добовому дозуванні 9 мг протягом 6-8 тижнів у хворих на МК, показали достовірно покращання якості життя та сприяння індукції клінічної і гістологічної ремісії у пацієнтів [Bohr et al., 2014]. Нещодавно було проведено одне рандомізоване контрольоване дослідження застосування будесоніду для лікування ЛК. Порівняно з плацебо, пацієнти, що приймають будесонід (9 мг на добу впродовж 6 тижнів), мали статистично значимий більш високий рівень ремісії (< 3 випорожнень на день) на 3 і 6 тижнях лікування [Miehlke et al., 2009]. Будесонід рекомендують застосовувати по 9мг на добу протягом 8 тижнів. У разі рецидиву після відміни будесоніду, він може бути призначений знову переривчатим курсом в дозуванні (9 мг/добу), або безперервним курсом в низьких дозах (6 мг/добу).

Незважаючи на ефективність в короткостроковій пер-

спективі, всі випробування показали високу швидкість (61 - 80%) рецидиву протягом 2 тижнів після припинення лікування будесонідом. Вік < 60 років був значним фактором ризику для рецидиву [Miehlke, 2013]. Тому питання щодо необхідної тривалості застосування будесоніду та можливості рецидування хвороби після припинення лікування залишаються відкритими.

До нещодавна для лікування МК застосовували також аміносаліцилати. Так в рандомізованому дослідженні у 64 пацієнтів з МК, порівнювали месалазин (800 мг тричі на добу) та поєднання месалазин (800 мг тричі на добу) і холестирамін (4 г/добу). Результатом лікування було купірування діареї в цілому у 84% пацієнтів після 2 тижнів терапії. Якщо лікування тривало протягом 6 місяців, клінічна та гістологічна ремісія була досягнута у 85% хворих з ЛК і 91% з МК. Кількість рецидивів після 6 місяців лікування була низькою.

В цілому, ефективність поєднання месалазин з холестираміном була трохи вищою [Calabrese et al., 2007]. Проте в першому плацебо-контрольованому дослідженні із застосуванням месалазину 3 г/добу протягом 8 тижнів, препарат виявився неефективним у цієї категорії пацієнтів [Miehlke et al., 2014].

Нечисленні клінічні випробування, що вивчали емпіричне лікування антибіотиками, пробіотиками та екстрактот *Boswellia Serrata*, не виявили додаткових переваг [Bohr et al., 2014].

Терапія системними стероїдами наразі обмежується, що пов'язано з більш частими побічними ефектами та меншою ефективністю, порівняно з будесонідом [Bohr et al., 2014]. Імуносупресивна терапія може використовуватись у хворих з стероїдрезистентною та стероїдзалежною формами МК [Münch et al., 2013], проте на сьогодні не існує рандомізованих контрольованих досліджень для розробки рекомендацій по лікуванню хворих на МК.

Моноклональні антитіла до ФНО-α (інфліксімаб, адаліумаб) використовувались в невеликій кількості стероїдrefрактерних пацієнтів з МК [Münch et al., 2012], проте ці попередні дані не дозволяють зробити висновки і рекомендувати дану групу препаратів для лікування рефрактерного МК.

За неефективності медикаментозної терапії у

пацієнтів з важким перебігом МК в поодиноких випадках можуть застосовуватись хірургічні методи, такі як ілеостомія, або субтотальна колектомія [Varghese et al., 2002]. Враховуючи покращання результатів медикаментозної терапії, покази для хірургічного лікування на сьогодні обмежені. [Mlinch et al., 2012; Tysk et al, 2011].

Нещодавно Європейською групою з вивчення МК, було запропоновано алгоритм курації хворих на МК (рис.3) [Bohr et al, 2014]. Алгоритм був дещо змінений на підставі нещодавно отриманих даних щодо месалазину [Bohr et al, 2014]. Пацієнтам з активним МК в першу чергу має бути призначено будесонід. Антидіарейні препарати та / або холестирамін можуть бути призначені у разі легкого перебігу, проте ця рекомендація немає доказової бази. У разі рецидиву після відміни будесоніду, він може бути призначений переривчастим курсом в тому ж дозуванні, або безперервним курсом в низьких дозах.

Під нашим спостереженням перебувала жінка 57 років, що скаржилась на рецидивуючу водянисту діарею до 5 - 6 разів на добу, періодичні болі в суглобах, втому. З анамнезу відомо, що хворіє впродовж 3 років. Втрату ваги, підвищення температури тіла, наявність крові, або слизу в калі заперечує. Неодноразово зверталась до сімейного лікаря, приймала лоперамід, препарати вісмуту. Після курсу терапії відзначала недовготривале покращання. При лабораторному та фізикальному обстеженні патологічних відхилень не виявлено, скринінг на ВІЛ - негативний. Хворій була запропонована фіброколоноскопія з послідуною ступеневою біопсією товстої кишки.

При ендоскопічному дослідженні патології не виявлено. При гістопатологічному дослідженні виявлено: патологічне потовщення субепітеліальних колагенових волокон до 25 мкм; у власній пластинці - запальні інфільтрати з лімфоцитів та плазматичних клітин, що відповідає картині колагенового коліту. Хворій було призначено будесонід 9 мг/добу. Через 2 тижні терапії купірувалась діарея, біль у суглобах не турбувала. На сьогодні хвора продовжує прийом будесоніду.

Висновки та перспективи подальших розробок

1. Для мікроскопічного коліту характерні наступні епідеміологічні та клініко-патологічні особливості: похилий вік пацієнтів, переважно жіноча стать; хронічна водяниста діарея; незмінена слизова оболонка за даними ендоскопії; характерні гістопатологічні зміни, виявлені при біопсії слизової оболонки товстої кишки. Захворювання перебігає під маскою діарейного варіанта синдрому подразненої кишки, тому для уникнення постановки неправильного діагнозу важливим є поінформованість лікарів загальної практики, ендоскопістів, патологоанатомів щодо даної патології.

Зважаючи на обов'язкове проведення ступеневої біопсії товстої кишки для встановлення діагнозу, актуальним є подальший пошук біомаркерів, як для діагностики, так і для контролю за активністю захворювання. Незважаючи на ефективність будесоніду в короткостроковій перспективі, довгострокове ведення таких пацієнтів потребує подальшого вивчення.

Список літератури

- Allende DS. Colonic perforation as a complication of collagenous colitis in a series of 12 patients / D. S Allende, S. L. Taylor, M. P. Bronner // *Am. J. Gastroenterol.* - 2008. - Vol. 103(10) - P. 2598-2604.
- Azathioprine and mercaptopurine in the management of patients with chronic, active microscopic colitis / A. Mlinch, F. Fernandez-Banares, L. K. Munck [et al.] // *Aliment Pharmacol Ther.* - 2013. - Vol. 37(8) - P. 795-798.
- Bile acid malabsorption in microscopic colitis and in previously unexplained functional chronic diarrhea / F. Fernandez-Banares, M. Esteve, A. Salas [et al.] // *Dig. Dis. Sci.* - 2001. - Vol. 46(10) - P. 2231-2238.
- Budesonide is effective in treating lymphocytic colitis: a randomized double-blind placebo-controlled study / S. Miehke, A. Madisch, D. Karimi [et al.] // *Gastroenterology.* - 2009. - Vol. 136(7). - P. 2092-2100.
- Celiac disease and other autoimmune diseases in patients with collagenous colitis / L. Vigren, C. Tysk, M. Ström [et al.] // *Scand. J. Gastroenterol.* - 2013. - Vol. 48(8) - P. 944-950.
- Collagenous colitis and eosinophilic gastritis in a 4-year old girl: a case report and review of the literature / E. I. Benchimol, R. Kirsch, S. Viero S [et al.] // *Acta Paediatr.* - 2007. - Vol. 96(9) - P. 1365-1367.
- Collagenous colitis in children: clinicopathologic, microbiologic, and immunologic features // C. Camarero, F. Leon, E. Colino [et al.] // *J. Pediatr. Gastroenterol. Nutr.* - 2003. - Vol. 37(4) - P. 508-513.
- Collagenous colitis: a case series with confocal laser microscopy and histology correlation / A. Zambelli, V. Villanacci E. Buscarini [et al.] // *Endoscopy.* - 2008. - Vol. 40(7) - P. 606-608.
- Collagenous colitis: a long-term follow-up study / O. K. Bonderup, B.H. Folkersen, P. Gjers [et al.] // *European Journal of Gastroenterology and Hepatology.* - 1999. - Vol. 11 - P. 493-495.
- Diagnosis and management of microscopic colitis: current perspectives / J. Bohr, A. Wickbom, A. Hegedus [et al.] // *Clin. Exp. Gastroenterol.* - 2014 - Vol. 7 - P. 273-284.
- European consensus on the histopathology of inflammatory bowel disease / F. Magro, C. Langner, A. Driessen [et al.] // *J. Crohns. Colitis.* - 2013. - Vol. 7(10) - P. 827-851.
- Evaluation of endoscopist and pathologist factors affecting the incidence of microscopic colitis / C. N. Andrews, P. L. Beck, L. H. Wilsack [et al.] // *Canadian Journal of Gastroenterology.* - 2012. - Vol. 26. - P. 515-520.
- Evolution of the incidence of collagenous colitis and lymphocytic colitis in Terrassa, Spain: a population-based study / F. Fernandez-Banares, A. Salas, M. Esteve [et al.] // *Inflamm. Bowel. Dis.* - 2011. - Vol. 17(4). - P. 1015-1020.
- Fecal eosinophil cationic protein as a marker of active disease and treatment outcome in collagenous colitis: a pilot study / M. Wagner, C. G. Peterson, I. Stolt [et al.] // *Scand. J. Gastroenterol.* - 2011. - Vol. 46(7-8) - P. 849-854.
- Freeman H. J. Long-term natural history and complications of collagenous colitis / H. J. Freeman // *Canadian Journal of Gastroenterology.* - 2012. - Vol. 26 - P. 627-630.
- Halpin S. J. Prevalence of symptoms meeting criteria for irritable bowel syndrome in inflammatory bowel disease: systematic review and meta-analysis / S. J. Halpin, A. C. Ford // *Am. J. Gastroenterol.* - 2012. - Vol. 107(10). - P. 1474-1482.
- Increased fecal levels of chromogranin A,

- chromogranin B, and secretoneurin in collagenous colitis / M. Wagner, M. Stridsberg, C. G. Peterson [et al.] // *Inflammation*. - 2013. - Vol. 36 (4). - P. 855.
- Long-term symptom burden and health-related quality of life in patients with collagenous and lymphocytic colitis; a case-control study / N. Nyhlin, A. Wickbom, S M. Montgomery [et al.] // *Aliment Pharmacol Ther*. - 2014. - Vol. 39(9). - P. 963-972.
- Lymphocytic colitis treated with proctocolectomy and ileal J-pouch-anal anastomosis: report of a case / L. Varghese, S. Galandiuk, W. J. Tremaine [et al.] // *Dis. Colon. Rectum*. - 2002. - Vol. 45 (1). - P. 123-126.
- Lymphocytic colitis: a retrospective clinical study of 199 Swedish patients / M. Olesen, S. Eriksson, J. Bohr [et al.] // *Gut*. - 2004. - Vol. 53 (4). - P. 536-541.
- Mesalazine with or without cholestyramine in the treatment of microscopic colitis: randomized controlled trial / C. Calabrese, A. Fabbri, A. Areni [et al.] // *J. Gastroenterol. Hepatol*. - 2007. - Vol. 22 (6) - P. 809-814.
- Microscopic colitis: a common diarrhoeal disease. An epidemiological study in Örebro, Sweden, 1993-1998 / M. Olesen, S. Eriksson, J. Bohr [et al.] // *Gut*. - 2004. - Vol. 53(3). - P. 346-350.
- Microscopic colitis: current status, present and future challenges: statements of the European Microscopic Colitis Group / A. Münch, D. Aust, J. Bohr [et al.] // *J. Crohns. Colitis*. - 2012.- Vol. 6 (9). - P. 932-945.
- Münch A. Adalimumab in budesonide and methotrexate refractory collagenous colitis /A. Münch, S. Ignatova, M. Ström // *Scand. J. Gastroenterol*. - 2012. - Vol. 47 (1) - P. 59-63.
- Randomized, double blind, placebo-controlled trial of bismuth subsalicylate for microscopic colitis / K. D. Fine, F. Ogunji, E. Lee [et al.] // *Gastroenterology*. - 1999. - Vol. 116 (4) - P. 880.
- Recent advances in diagnosis and treatment of microscopic colitis / C. Tysk, A. Wickbom, N. Nyhlin [et al.] // *J. Ann Gastroenterol*. - 2011. - Vol. 24 (4) - P. 253-262.
- Risk factors for symptom relapse in collagenous colitis after withdrawal of short-term budesonide therapy / S. Miehke, J. B. Hansen, A. Madisch [et al.] // *Inflamm. Bowel. Dis*. - 2013. - Vol. 19 (13). - P. 2763-2767.
- Storr M. A. Microscopic Colitis: Epidemiology, Pathophysiology, Diagnosis and Current Management - An Update 2013 / M. A. Storr // *ISRN Gastroenterol*. - 2013. - Vol. 2013. - 12 p. Режим доступу : <http://dx.doi.org/10.1155/2013/352718>
- Symptomatic overlap between microscopic colitis and irritable bowel syndrome: a prospective study / R. Abboud, D. S. Pardi, W. J. Tremaine [et al.] // *Inflamm. Bowel. Dis*. - 2013. - Vol. 19 (3). - P. 550-553.
- The epidemiology of microscopic colitis: a population based study in Olmsted County, Minnesota. / D. S. Pardi, E. V. Loftus, T. C. Smyrk [et al.] // *Gut*. - 2007. - Vol. 56 (4) - P. 504-508.

Ткаченко Т.В.

МИКРОСКОПИЧЕСКИЙ КОЛИТ: ОБЗОР ЛИТЕРАТУРЫ И СОБСТВЕННОЕ НАБЛЮДЕНИЕ

Резюме. Микроскопический колит является особенной формой хронических воспалительных заболеваний кишечника и представлен коллагеновым и лимфоцитарным колитами. Ежегодная заболеваемость составляет от 5 до 10 на 100000 населения, при этом пик заболеваемости приходится на 60 - 70 лет. Микроскопический колит манифестирует хронической водянистой диареей. Диагноз подтверждают гистологическим исследованием тканей, которое выявляет утолщение субэпителиальных коллагеновых волокон при коллагеновом колите и увеличение количества интраэпителиальных Т-лимфоцитов при лимфоцитарном колите. Базисным препаратом для лечения микроскопического колита является будесонид, который позволяет достичь ремиссии болезни у 80% пациентов в течение 8 недель. Целью обзора является ознакомление врачей общей практики, эндоскопистов, патологоанатомов с обновленными данными по этиологии, эпидемиологии, диагностики и лечению микроскопического колита.

Ключевые слова: микроскопический колит, коллагеновый колит, лимфоцитарный колит, хроническая диарея, будесонид.

Tkachenko T.V.

MICROSCOPIC COLITIS: CLINICS, DIAGNOSIS AND TREATMENT (REVIEW OF LITERATURE AND PERSONAL OBSERVATION)

Summary. Microscopic colitis is a particular form of chronic inflammatory intestinal diseases presented by lymphocytic and collagenous types. An annual incidence of the disease is 5-10 cases per 100000 of population, people aged 60-70 being the most frequently affected. Microscopic colitis is manifested by chronic watery diarrhea. The diagnosis is confirmed by histologic investigation of tissues demonstrating the thickening of subepithelial collagenic fibers in collagenous colitis and increase of intraepithelial T-lymphocytes in lymphocytic colitis. The basic preparation in treatment of microscopic colitis is budesonide which allows to achieve remission of the disease in 80% of patients within 8 weeks. The aim of this review is to present the recent data about etiology, epidemiology, diagnostics and treatment of microscopic colitis to general practitioners, endoscopists and pathologists.

Key words: microscopic colitis, collagenous colitis, lymphocytic colitis, chronic diarrhea, budesonide.

Стаття надійшла до редакції 26.11.2014р.

Ткаченко Тетяна Володимирівна - к.мед.н., доцент кафедри пропедевтики внутрішньої медицини Вінницького національного медичного університету імені М.І. Пирогова; +38 0432 58-08-24; tatiana.tkachenko88@gmail.com